

UNIVERSIDAD ALAS PERUANAS

Aldazabal M. C.¹
Herrera R.²
Cervera R.³
Pacheco J.⁴
Samar A.⁵
Coronel G.⁶
Fuentes G.⁷
Mosquera C.⁸
Sandoval J.⁹

AFILIACIONES DE LOS AUTORES:

1. *Catedrático Esp. Celia Aldazabal Martínez / Área de Implantología Oral de la EAP de Estomatología de la Universidad Alas Peruanas/ Perú*
2. *Alumno Christian Herrera Rodriguez de pregrado de la E.A.P de Estomatología de la UAP / Perú*
3. *Alumna Barbara Cervera Romero de pregrado de la E.A.P de Estomatología de la UAP / Perú*
4. *Alumna Stephanie Pacheco Jáuregui de pregrado de la E.A.P de Estomatología de la UAP / Perú*
5. *Alumna Lourdes Samar Arias de pregrado de la E.A.P de Estomatología de la UAP / Perú*
6. *Alumno Omar Coronel Gonzales de pregrado de la E.A.P de Estomatología de la UAP / Perú*
7. *Alumna Stefanny Fuentes Gutierrez de pregrado de la E.A.P de Estomatología de la UAP / Perú*
8. *Alumna Lilian Mosquera Cueva de pregrado de la E.A.P de Estomatología de la UAP / Perú*
9. *Alumno Luis Sandoval Jaramillo de pregrado de la E.A.P de Estomatología de la UAP / Perú*

AUTOR CORRESPONDIENTE:

Catedrático Esp. Celia Aldazabal Martínez
EAP DE ESTOMATOLOGÍA DE LA UNIVERSIDAD ALAS PERUANAS
LIMA- PERÚ
Santiago de Surco
TEL: 51 991398924
E-MAIL: celiaamx@gmail.com

INSTALACIÓN DE UN IMPLANTE DENTAL CON POST EXODONCIA MEDIATA

INSTALLATION OF A DENTAL IMPLANT WITH POST EXODONCIA MEDIATE

RESUMEN

La colocación de implantes dentales mediatos es un procedimiento quirúrgico considerado actualmente exitoso por las condiciones histológicas del hueso, disminuyendo la necesidad en la utilización de técnicas de aumento óseo y la maximización del volumen del tejido blando, resultando una alta estética. El artículo reporta el caso de una paciente femenina de 38 años de edad que asiste a la consulta para la instalación de un implante después de dos meses de haber recibido tratamiento de exodoncia de la pieza 25. El objetivo de este reporte de caso es describir la instalación del implante dental con post exodoncia mediata con el uso Neo CMI implan (Sistema Neobiotech) mediante la técnica convencional.

Palabras Claves: Implante mediato, Oseointegración, Implantología.

ABSTRACT

The placement of dental mediate implants is a surgical considered procedure nowadays successfully for the histological conditions of the bone, diminishing the need in the utilization of technologies of bony increase and the maximization of the volume of the soft fabric, turning out to be an aesthetic discharge. The article there brings the case of one 38-year-old feminine patient of age who is present at the consultation for the installation of an implant after two months of treatment has received of exodoncia of the piece 25. The aim of this report of case is to describe the installation of the dental implant with post exodoncia mediate with the use Neo CMI implan (System Neobiotech) by means of the conventional technology.

Keywords: Dental Implant, Osseointegration, Implantology

INTRODUCCION

La conservación de la estructura dentaria remanente hoy en día es un concepto de mantenimiento cuando se sabe que luego de la exodoncia se produce una pérdida irreversible de los tejidos bucales tanto dentarios como óseos al producirse la reabsorción del hueso residual ¹ y por lo tanto la modificación del tejido blando ²

Al analizar histológicamente los eventos que se llevan a cabo en el alveolo posterior a la exodoncia, los investigadores describen cinco etapas. En la primera se produce la formación del coágulo donde hay presencia de glóbulos rojos y blancos. En la segunda etapa, tejido de granulación reemplaza al coágulo en un período de entre 4 y 5 días. En la tercera etapa, tejido conectivo gradualmente sustituye al tejido de granulación por 14 a 16 días. En la cuarta etapa, calcificación de tejido osteoide es aparente y comienza en la base y en la periferia del alveolo. Trabéculas óseas llenan casi completamente el alveolo a las 6 semanas. En la quinta etapa, el cierre epitelial completo del alveolo es alcanzado después de 24-35 días de la exodoncia. A las 16 semanas se completa el llenado óseo y se evidencia muy poca actividad osteogénica ³.

Según el tiempo transcurrido entre la exodoncia y la implantación se estableció la siguiente clasificación, relacionando la zona receptora con la terapia a realizar^{4, 5, 6}

a. Inmediata, cuando el hueso remanente es suficiente para asegurar la estabilidad primaria del implante, que se inserta en el mismo acto que la exodoncia (Implantes inmediatos primarios).

b. Mediata, si entre la exodoncia y la implantación transcurren unas 6-8 semanas, tiempo en que cicatrizan los tejidos blandos, que permitirán una adecuada cobertura mucogingival del

alvéolo (Implantes inmediatos secundarios).

c. Diferida, cuando la zona receptora no es óptima para una implantación inmediata o reciente, primero se realiza la terapia de promoción ósea con injertos óseos y/o membranas de barrera y unos seis meses después, proceder a la inserción del implante (Implantes diferidos).

d. Madura, si han transcurrido más de nueve meses. Encontramos hueso maduro ⁷.

Tras la extracción del diente, queda una herida abierta y es difícil el cierre primario del alvéolo. Algunos autores plantean como deseable el cierre inmediato tras el procedimiento implantológico ^{8,9} y para otros este no es un objetivo prioritario ^{10,11}.

La necesidad del "cierre obligado". Esto causa una tensión en los colgajos hasta el punto de provocar déficits vasculares en los mismos y elevación el riesgo de necrosis, dehiscencias de suturas y eliminación de la normal arquitectura de las papilas, así como de cobertura de las membranas con riesgo de exposición y contaminación prematura. Esto provocaría secuelas altamente antiestéticas en zonas críticas ¹².

Una de las ventajas de los implantes mediatos ante los inmediatos es la resolución de la infección en el sitio y un incremento en el área y el volumen del tejido blando para la adaptación adecuada del colgajo. Recomiendan como tiempo óptimo para diferir la implantación un periodo de entre 4 y 6 semanas para permitir la cicatrización adecuada del tejido blando sin pérdida innecesaria de volumen óseo ^{13, 14, 15,16}

Para conseguir una emergencia estética en la zona anterior, los implantes deben colocarse subcrestalmente. Bascones y Frías ¹⁷ proponen de 2 a 3 mm. Lazzara ¹⁰ y Lang y cols.¹⁸ refieren una localización entre 1 y 3 mm apical al nivel de la

cresta alveolar. Gelb ⁸ indica una localización de 3 mm apical a la línea amelocementaria de los dientes adyacentes, y Becker y cols. ⁹ defienden una posición ligeramente inferior a la cresta alveolar.

El éxito implantológico post-extracción con posicionamiento mediato, se encuentra relacionado con la utilización de las técnicas de regeneración guiada del hueso y de los tejidos blandos, que permite llenar algunos vacíos presentes entre el hueso y la fijación del implante, en el sitio post-exodontico. Estos procedimientos permiten evaluar la cantidad y calidad del hueso a nivel vestibular, lingual y palatino, junto a una altura suficiente para obtener la estabilidad primaria del implante.

DESCRIPCION DEL CASO

El caso fue desarrollado por un grupo de alumnos del curso de Implantología Oral de la Escuela de Estomatología de la universidad Alas Peruanas. Se trata de unapaciente de 38 años de edad, de sexo femenino, refiere haberse realizado una exodoncia de la pieza 25 hace aproximadamente dos meses atrás, motivo por el cual acude a la universidad para la colocación de un implante dental en el espacio edéntulo. Al examen clínico general no refiere antecedentes de patologías sistémicas o cualquier otra condición que contraindique la terapia implantar.

Se realiza el examen clínico intraoral donde se observa un espacio edentulo entre las piezas 24 y 26, (figura 1) según la clasificación de Mish en división A, indica la necesidad de rehabilitación siendo propicia la opción de la colocación de un implante

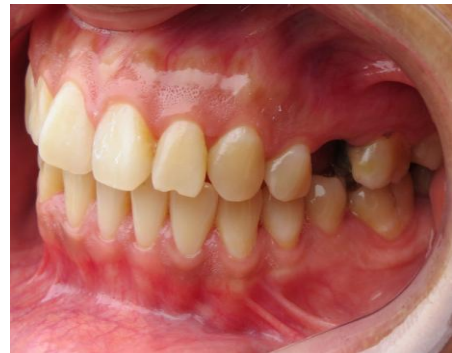

Figura 1. Fotografía clínica de la zona edentula 2,5

Se tomaron los diversos exámenes auxiliares como la radiografía periapical y la tomografías cone beam, que evidencio un espacio edentulo con una ligera disminución de la cresta alveolar y una obturación desbordante en la pared mesial de la pieza 26 (figura 2). En la Tomografía cone beam se observa la presencia de la tabla vestibular ósea intacta y la valoración de los cortes anatómicos tanto la altura y ancho de hueso. Por medio del software se planearon los implantes (figura 3). La paciente es informada de la técnica quirúrgica y de los aspectos prostodoncicos (corona provisional o definitiva), temporalización (duración de tratamiento, número de visitas) y el seguimiento (revisiones clínicas y radiográficas). La paciente autoriza el tratamiento implantológico mediante un consentimiento informado.

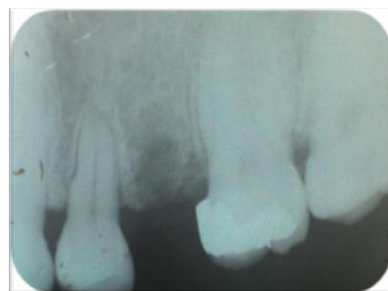

Figura 2. Radiografía periapical de la zona edentula

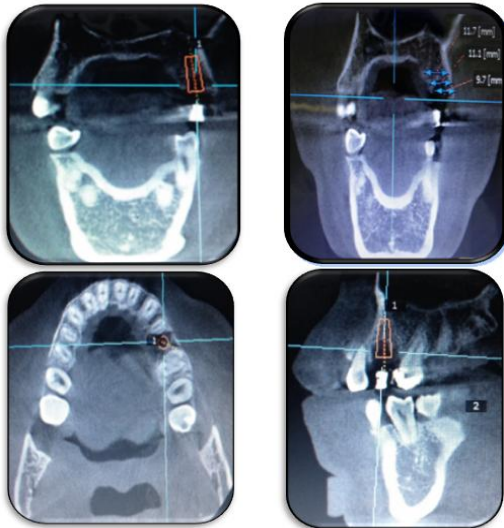


Figura 3. Tomografía cone beam planeamiento de implantes

Figura 4. Colocación de la guía quirúrgica en el espacio edentulo 25

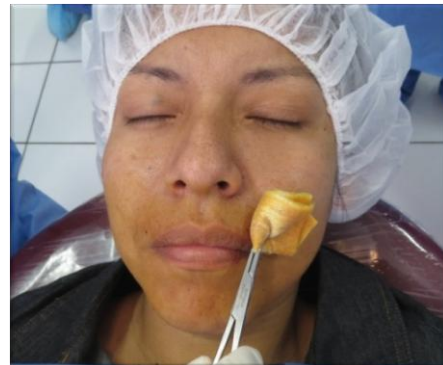

Figura 5. Asepsia y antisepsia de la zona quirúrgica con yodopovidona al 7.5%

PRODECIMIENTO QUIRUGICO

En el plan operatorio se planifica la colocación de un implante CMI IS-II Active S.L.A Surface (Sistema Neobiotech) 4 x 11.5 mm, con la ayuda de una guía quirúrgica en el espacio edentulo de la pieza 25 siguiendo como protocolo la planificación reversa (figura 4)

Durante el preoperatorio se realiza el control de los signos vitales y la aplicación de la medicación prequirúrgica (Dexametasona 4mg – Ketorolaco 60mg vía IM). Antes de la cirugía se procede a realizar la asepsia y antisepsia de la zona quirúrgica y enjuagatorio bucal con clorhexidina 0.12% (Bucodril® 500 ml) y la zona peri-oral con yodopovidona al 7.5% (Iodo Safe®), (figura 5). Se anestesia del nervio alveolar superior medio y nervio palatino mayor con anestesia local (lidocaína al 2% con epinefrina al 1:80.000 New Stetic) con la técnica supraperiostica tipo infiltrativa (figura 6)

Se realiza la incisión suprcrestal y surcular entre las piezas 24 y 26 (hoja de bisturí N°15), realizando un colgajo mucoperiostico con la ayuda de la cureta moll y la respectiva eliminación de tejido granulomatoso dentro del alveolo no cicatrizado por falta de limpieza post exodoncia (figura 7)

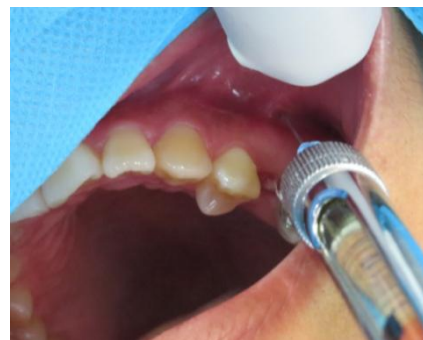
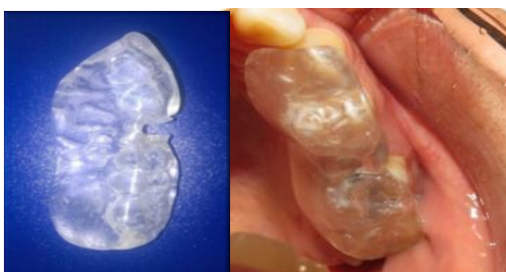
Figura 6. Técnica supraperiostica tipo infiltrativa.



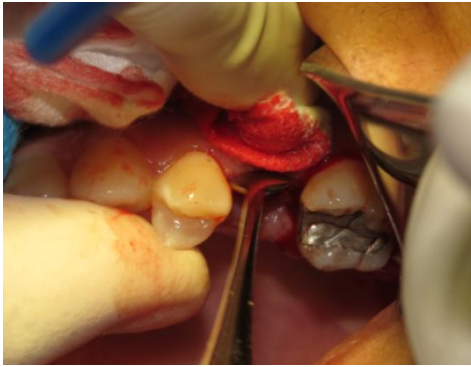


Figura 7. Colgajo mucoperiostico y la respectiva eliminación de tejido granulomatoso.

Seguidamente se realiza los puntos de reparo para separar los tejidos (hilo nylon 4/00 punta cortante, 3/8 circulo de 20mm) y laposición de la guía quirúrgica para orientar la fresa lanza (Point LD) quien determina el lugar y angulación del implante (figura 8), luego seguimos con la fresa 2.9 con tope de 13mm y como paso siguiente se coloca el pin de paralelizad para evaluar la orientación del lecho quirurgico, finalizando con la fresa 3,4 para ensanchar la cavidad (figura 9), luego se evalúa con la sonda implantologica posibles fenestraciones (figura 10). En este caso obviamos la fresa avellanadora por la ausencia de la cortical ósea.

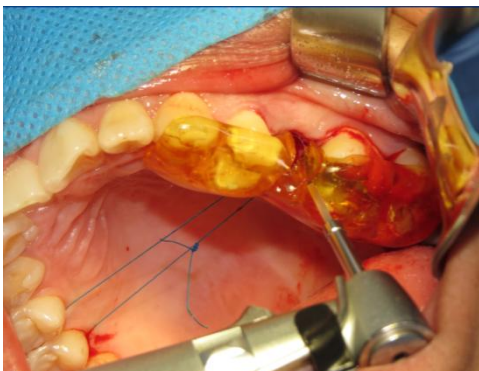


Figura 8. Posición de la guía quirúrgica para orientar la fresa lanza.

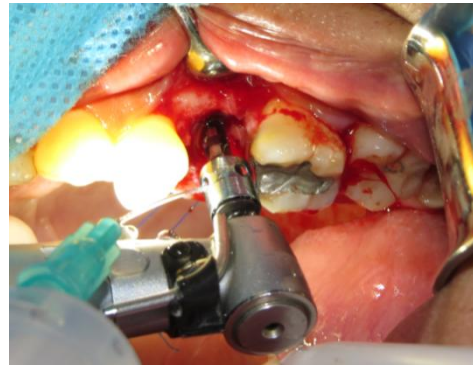


Figura 9. Fresa 3.4 para ensanchar la cavidad.

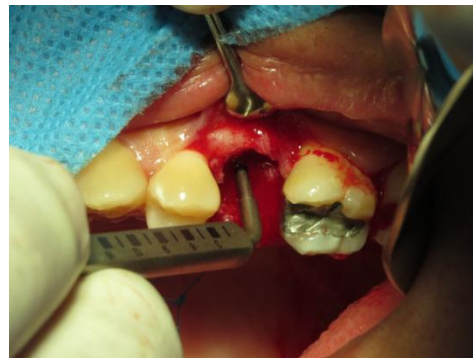

Figura 10. Evaluación con la sonda implantologica.

Una vez preparado el lecho quirúrgico se procede a la instalación del implante CMI IS II Active S.L.A Surfaces (Sistema Neobiotech) 4.0 x11.5 mm a 30rpm (figura 11), completando el ajuste con el torquímetro a 40N (figura 12), quedando el implante dental sumergido a 2mm, luego se coloca el pilar de dirección comprobando su paralelismo y correcta orientación con las piezas vecinas (figura 13) y finalmente se acondiciona el implante con su respectiva tapa de cierre (figura 14)

Se sutura el colgajo afrontando los bordes sin tensión para promover una cicatrización por primera intención (sutura Ácido Poliglicólico 4/00 punta cortante, circulo de 20mm), puntos simple (figura 15).

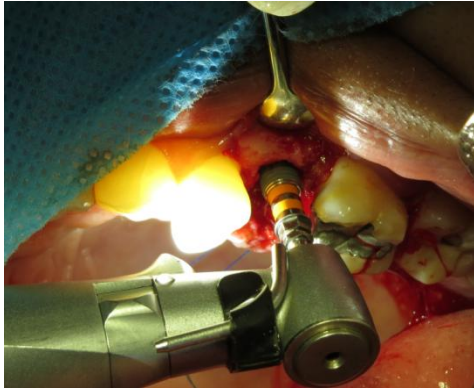


Figura 11. Instalación del implante CMI IS II Active S.L.A Surfaces 4.0 x 11.5 mm a 30rpm

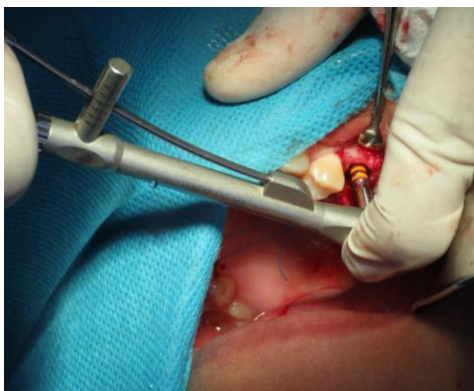

Figura 12. Ajuste con el torquímetro a 40N.

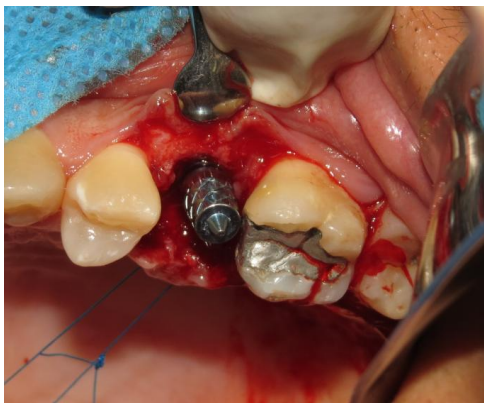


Figura 13. Colocación el pilar de dirección

Para finalizar se toma una radiografía de control del implante post quirúrgico (figura 16) y luego a los 7 días una toma radiográfica post operatorio (figura 17) este examen nos ayuda a

visualizar la correcta ubicación del implante en boca

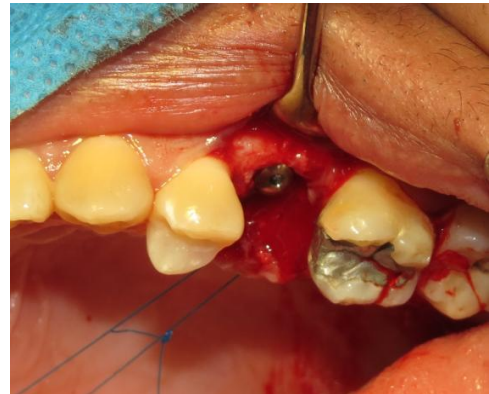

Figura 14. Acondicionamiento del implante con su respectiva tapa de cierre

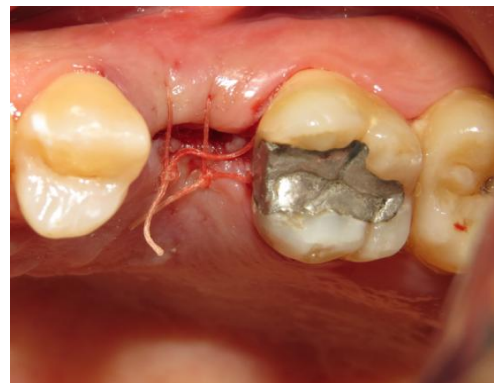

Figura 15. Sutura del colgajo con puntos simples

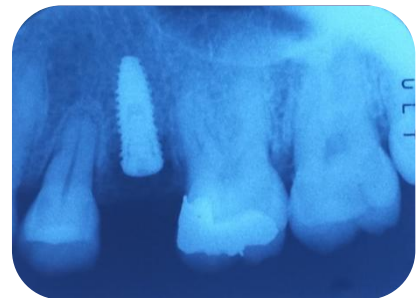

Figura 16. Radiografía post quirúrgica

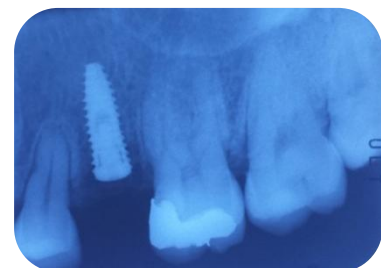

Figura 17. Radiografía post operatoria (7 días)

DISCUSIÓN

Las necesidades estéticas toman una importancia primordial para la instalación de un implante mediato, para ello se debe aplicar criterios conservadores con una exodoncia atraumática, cierre de los tejidos blandos del alveolo; lo cual nos va a favorecer el proceso de cicatrización, estabilidad del coagulo sanguíneo y menos posibilidad de infección.

Los implantes dentales con post exodoncia mediata es una técnica predecible siendo hoy en día el estándar terapéutico para la reposición de las piezas dentales en adultos al igual que los post extractivos inmediatos

CONCLUSION

Se ha determinado que la instalación de implante mediato, realizado bajo un protocolo quirúrgico, es una buena alternativa para recobrar piezas dentales perdidas.

Esta técnica nos permite una rápida cicatrización ósea, debido a la mayor vascularización de la zona y por evitar el recalentamiento óseo por la ausencia de la cortical.

Es importante la valoración de la arquitectura del reborde residual para la terapéutica quirúrgica, cuanto más desfavorable es la arquitectura ósea residual y mayores son las exigencias estéticas.

REFERENCIAS BIBLIOGRÁFICAS

1. Misch, C. 2006. Grafting of extraction sockets: When and How.

J Oral and Maxillofac Sur, Supplement, 64(1): 8

2. Alhora, P. 1997. Tissue volume considerations in implant prosthodontics. J Prosthet Dent, 77(5): 492-496.
3. Sangeeta Raghavendra / Margorie C. Word, Thomas D. Taylor. Cicatrización temprana de la herida alrededor de los implantes endoóseos revision de la literatura. Int. J. Oral
4. Christoph Hammerle. Declaraciones en consenso y procedimientos clínicos recomendados con respecto a la colocación de implantes en alveolos post-extracción.
5. 1. Peñarrocha M, Sanchís JM. Implante inmediato a la extracción. En: Peñarrocha M, ed. Implantología Oral. Barcelona: Ars Médica 2001. p. 85-93.
6. Luengo F, de Santiago J. El implante inmediato a la extracción. En: Herrero M, Herrero F, eds. Atlas de procedimientos clínicos en implantología oral. Madrid: Trp Editores 1995. p. 125-40.
7. Peñarrocha M, Uribe R, Balaguer J. Implantes inmediatos a la exodoncia. Situación actual. Med Oral 2004; 9:234-42. © Medicina Oral S. L. C.I.F. B 96689336 - ISSN 1137- 2834
8. Gelb DA. Immediate implant surgery: three-year retrospective evaluation of 50 consecutive cases. Int J Oral Maxillofac Implants 1993;8:388-99.
9. Becker W, Becker BE. Flap designs for minimization of recession adjacent to maxillary anterior implant sites. A clinical study. Int J Oral Maxillofac Imp 1996;11:46-54.

10. Lazzara RJ. Immediate implant placement into extraction sites: Surgical and restorative advantages. *Int J Periodontics Restorative Dent* 1989;9:333-43.
11. Schulte W. The intra-osseous Al₂O₃ (Frialit) Tübingen implant. Developmental status after eight years (I). *Quintessence Int* 1984;15:9-26.
12. Novaes, A. B. Jr. y Novaes, A. B. 1997. Soft tissue management for primary closure in guided bone regeneration: Surgical technique and case report. *Int J Oral Maxillofac Implants*, 12: 84-87
13. HARTMANN H.-J.(Private Dental Practice, Tutzing, Deu) STEUP A.(Private Dental Practice, Tutzing, Deu). Implant-supported anterior tooth restoration. *Keio J Med* 55 1March 2006. 23-28
14. Stephen T. Chen / Thomas G. Wilson Jr /Christoph H. F. Hammerle. Immediate or Early Placement of Implants following tooth extraction: Review of Biologic Basis, Clinical Procedures, and Outcomes. *Int J Oral Maxillofac Implants* 2004;19(suppl): 12-25
15. Schropp L, Kostopoulos L, Wenzel A. Department of Oral Radiology, University of Aarhus, Aarhus, Denmark. Bone healing following immediate versus delayed placement of titanium implants into extraction sockets: a prospective clinical study. *Int J Oral Maxillofac Implants*. 2003 Mar-Apr;18(2):189-99
16. Minsk, Laura. Factors determining the timing of implant placement after tooth extraction.. *Clinical Techniques in Periodontics.Copendum* June 2005.Vol 26, No 6: 272-276.
17. Bascones A, Frías MC. Aplicación del principio de regeneración ósea guiada a los implantes inmediatos. Revisión bibliográfica. *Av Periodoncia* 1999; 11:33-43.
18. Lang NP, Bragger U, Hammerle CH, Sutter F. Immediate transmucosal implants using the principle of guided tissue regeneration. Rationale clinical procedures and 30 month results. *Clin Oral Implan Res* 1994; 5: 154-63